

ĐIỀU TRỊ BÀN TAY HỒNG MẮT MẠCH TRONG GÃY TRÊN LỖI CẦU XƯƠNG CÁNH TAY Ở TRẺ EM

Trần Anh Tuấn¹, Phan Đức Minh Mẫn², Trần Như Quỳnh³

TÓM TẮT

Đặt vấn đề: Gãy trên lỗi cầu xương cánh tay (GTLXCXT) là loại gãy thường gặp ở trẻ em, chiếm khoảng 3% các gãy xương ở trẻ và khoảng 55 - 80% các gãy xương vùng khuỷu [2], [3], [5]. Do sự liên quan chặt chẽ của các cấu trúc giải phẫu về thần kinh, mạch máu với xương vùng khuỷu, loại gãy này thường đi kèm với tổn thương bó mạch thần kinh trong những trường hợp gãy di lệch nhiều. Tỷ lệ tổn thương mạch máu là khoảng 3 - 20%; việc đánh giá và điều trị không phù hợp có thể dẫn đến những hậu quả nghiêm trọng như chèn ép khoang, hoại tử chi hoặc co rút Volkmann [1], [4], [7]. Mặc dù chỉ định thám sát mạch máu trong những trường hợp bàn tay tưới máu kém khá rõ ràng, vẫn còn nhiều tranh cãi xung quanh chỉ định này đối với những trường hợp bàn tay mất mạch nhưng vẫn còn tưới máu tốt (bàn tay hồng mắt mạch)[6], [8]. Mục tiêu của nghiên cứu này nhằm đưa ra lựa chọn điều trị phù hợp cho những trẻ có GTLCXCT kèm bàn tay hồng mắt mạch. **Mục tiêu:** Đưa ra thời điểm phẫu thuật thám sát mạch máu hợp lý đối với các trường hợp bàn tay hồng mắt mạch trong GTLCXCT trẻ em. **Phương pháp nghiên cứu:** Chúng tôi hồi cứu hồ sơ bệnh án các trường hợp trẻ dưới 16 tuổi tại Bệnh viện Chấn thương Chỉnh hình có chẩn đoán GTLCXCT kèm mất mạch quay từ 01/01/2016 đến 30/06/2021. Những trường hợp này được ghi nhận thông tin về đặc điểm lâm sàng, cận lâm sàng hình ảnh, quá trình điều trị và kết quả tái khám. Phân tích giá trị của các dấu hiệu lâm sàng, cận lâm sàng trong gợi ý một tổn thương động mạch thật sự cần sửa chữa mạch máu, thời điểm nên phẫu thuật thám sát dựa vào kết quả điều trị và tái khám. **Kết quả:** Có 88 trường hợp GTLCXCT có mất mạch quay trong nghiên cứu này, 85 trường hợp tay còn tưới máu tốt (bàn tay hồng mắt mạch) và 3 trường hợp tay tưới máu kém (bàn tay trắng, lạnh, mất mạch). Độ tuổi trung bình là 6,1± 2,6 tuổi, trẻ nam chiếm ưu thế (khoảng 57,95%), tay trái thường gặp hơn tay phải (56,8% so với 43,2%) và nguyên nhân chủ yếu là do té chống tay trong tư thế quá duỗi của khuỷu. Hầu hết tình trạng mất mạch quay xảy ra ở những trường hợp GTLCXCT di lệch nhiều, kiểu sau ngoài (độ IIIB) chiếm đa số với 86,4%. Các triệu chứng như gãy hở, bầm máu trước khuỷu, dấu nhợt da, bập bênh khớp khuỷu hay tổn thương thần kinh kèm theo dù số liệu cho thấy không có sự liên quan với khả năng có tổn thương động mạch cánh tay (ĐMCT) thật sự nhưng

cũng phần nào gợi ý cho một cơ chế chấn thương nặng và cần đánh giá kỹ lưỡng. Có khoảng 65,8% trường hợp đạt kết quả tốt sau kết hợp xương (KHX) đơn thuần không thám sát mạch máu. Tỷ lệ có tổn thương ĐMCT thật sự là 83,3% trong nhóm những bệnh nhân vẫn không có lại mạch quay sau 72 giờ hậu phẫu KHX và 100% trong nhóm những bệnh nhân mất mạch lại lần 2 sau phẫu thuật. **Kết luận:** Đối với các trường hợp bàn tay hồng mắt mạch trong GTLCXCT trẻ em, KHX đơn thuần là phương pháp đơn giản, hiệu quả, tỷ lệ thành công cao mà không cần phải thám sát mạch máu ngay. Phẫu thuật thám sát mạch máu là cần thiết cho những trường hợp vẫn không có mạch quay dù tưới máu chi tốt sau khoảng 72 giờ theo dõi hậu phẫu KHX và cho tất cả những trường hợp mất mạch lại lần 2.

Từ khóa: Gãy trên lỗi cầu xương cánh tay, bàn tay hồng mắt mạch, tổn thương mạch máu, động mạch cánh tay.

ABSTRACT

MANAGEMENT OF THE PULSELESS PINK HAND IN PEDIATRIC SUPRACONDYLAR HUMERAL FRACTURES

Background: Supracondylar humeral fractures (SCHF) are among the most common pediatric fractures, accounting for approximately 3% of all fractures in children and 55 - 80% of elbow fractures [2], [3], [5]. Owing to the intimate anatomical relationship between the distal humerus and adjacent neurovascular structures, these injuries are frequently associated with neurovascular compromise, particularly in markedly displaced fractures. The reported incidence of vascular injury ranges from 3% to 20%. Inadequate assessment or management may result in severe complications, including compartment syndrome, limb ischemia, or Volkmann ischemic contracture [1], [4], [7]. While immediate vascular exploration is widely accepted in cases of a poorly perfused limb, the optimal management of the "pulseless but well-perfused" (pulseless pink) hand remains controversial [6], [8]. **Purpose:** To determine the appropriate timing and indications for surgical vascular exploration in pediatric patients presenting with a pulseless pink hand following SCHF. **Methods:** A retrospective cohort study was conducted on pediatric patients (<16 years) treated for SCHF with an absent radial pulse at a tertiary orthopedic trauma center between January 1, 2016 and June 30, 2021. Clinical presentation, radiographic findings, treatment strategies, and follow-up outcomes were reviewed. The predictive value of clinical and imaging features for true brachial artery injury requiring repair was analyzed. The timing of vascular exploration was evaluated in relation to postoperative evolution and clinical outcomes. **Results:** Eighty-eight patients with SCHF and absent radial pulse were identified. Of

¹ Bệnh viện Đa khoa tư nhân Hà Thành

² Đại học Y khoa Phạm Ngọc Thạch

³ Bệnh viện Nhi đồng 1

Chịu trách nhiệm chính: Trần Anh Tuấn

Email: dr.anhtuantran.1987@gmail.com

Ngày nhận bài: 12.1.2026

Ngày phản biện khoa học: 2.2.2026

Ngày duyệt bài: 16.3.2026

these, 85 (96.6%) presented with a well-perfused extremity (pulseless pink hand), whereas 3 (3.4%) had signs of poor perfusion (pale, cold, pulseless hand). The mean age was 6.1 ± 2.6 years, with a male predominance (57.9%). The left extremity was more frequently involved (56.8%). The most common mechanism of injury was a fall onto an outstretched hand with the elbow in hyperextension. The majority of cases involved severely displaced fractures, predominantly Gartland type IIIB (86.4%) with posterolateral displacement. Clinical features such as open fracture, anterior elbow ecchymosis, skin puckering, gross instability, and associated nerve injury were not statistically predictive of true brachial artery injury but were suggestive of high-energy trauma and warranted careful assessment. Closed reduction and internal fixation (CRIF) alone resulted in satisfactory outcomes in 65.8% of cases without the need for vascular exploration. Among patients who failed to regain a palpable radial pulse within 72 hours postoperatively, 83.3% were found to have true brachial artery injury requiring intervention. All patients with recurrent postoperative loss of pulse (100%) had confirmed arterial injury. **Conclusions:** In pediatric SCHF presenting with a pulseless but well-perfused hand, fracture stabilization alone is an effective initial management strategy with a high success rate, obviating the need for immediate vascular exploration in most cases. Delayed vascular exploration should be strongly considered in patients who do not demonstrate return of radial pulse within 72 hours despite adequate limb perfusion, as well as in all cases of recurrent pulse loss.

Keywords: *Supracondylar humeral fracture, pulseless pink hand, vascular injury, brachial artery.*

I. ĐẶT VẤN ĐỀ

Gãy trên lồi cầu xương cánh tay (GTLXCT) là loại gãy thường gặp ở trẻ em, chiếm khoảng 3% các gãy xương ở trẻ và khoảng 55 - 80% các gãy xương vùng khuỷu [2], [3], [5]. Do sự liên quan chặt chẽ của các cấu trúc giải phẫu về thần kinh, mạch máu với xương vùng khuỷu, loại gãy này thường đi kèm với tổn thương bó mạch thần kinh trong những trường hợp gãy di lệch nhiều. Tỷ lệ tổn thương mạch máu là khoảng 3 - 20%; việc đánh giá và điều trị không phù hợp có thể dẫn đến những hậu quả nghiêm trọng như chèn ép khoang, hoại tử chi hoặc co rút Volkmann [1], [4], [7]. Mặc dù chỉ định thám sát mạch máu trong những trường hợp bàn tay tưới máu kém khá rõ ràng, vẫn còn nhiều tranh luận xung quanh vấn đề quyết định phương pháp điều trị cho các trường hợp mất mạch vẫn được tưới máu chi tốt (bàn tay hồng, ấm, CRT ≤ 2 giây), kết hợp xương ít xâm lấn hay phải mổ thám sát mạch máu, có cần thiết phải thực hiện cận lâm sàng khảo sát mạch máu cho các trường hợp này, cũng như kế hoạch theo dõi và khi nào cần

phải can thiệp phẫu thuật lại [6], [8]. Trước đây, tại BV Chấn thương Chỉnh hình, hầu như tất cả những trường hợp mất mạch quay đều được mổ thám sát. Tuy nhiên, cùng với những khuyến cáo nghiêng về theo dõi và thám sát chọn lọc được đưa ra ngày càng nhiều, quan điểm điều trị hiện nay cũng có sự thay đổi và đã nhận được những kết quả khả quan về chức năng lẫn thẩm mỹ. Mục tiêu của nghiên cứu này nhằm đưa ra lựa chọn điều trị phù hợp, cân bằng giữa lợi ích và nguy cơ cho những trẻ có GTLCXCT kèm bàn tay hồng mất mạch.

II. ĐỐI TƯỢNG VÀ PHƯƠNG PHÁP NGHIÊN CỨU

Chúng tôi hồi cứu hồ sơ bệnh án các trường hợp trẻ dưới 16 tuổi tại Bệnh viện Chấn thương Chỉnh hình có chẩn đoán GTLCXCT có chẩn đoán GTLCXCT kèm mất mạch quay từ 01/01/2016 đến 30/06/2021. Những trường hợp này được ghi nhận thông tin về đặc điểm lâm sàng, cận lâm sàng hình ảnh, quá trình điều trị và kết quả tái khám. Phân tích giá trị của các dấu hiệu lâm sàng, cận lâm sàng trong gợi ý một tổn thương động mạch thật sự cần sửa chữa mạch máu, thời điểm nên phẫu thuật thám sát dựa vào kết quả điều trị và tái khám.

III. KẾT QUẢ

Có 88 trường hợp GTLCXCT mất mạch quay trong nghiên cứu này, 85 trường hợp tay còn tưới máu tốt (bàn tay hồng mất mạch) và 3 trường hợp tay tưới máu kém (bàn tay trắng, lạnh, mất mạch). Độ tuổi trung bình của loại tổn thương này là $6,1 \pm 2,6$ năm. Trẻ nam chiếm ưu thế với 57,95%. Cơ chế chấn thương thường gặp là do tai nạn sinh hoạt, chiếm 83%. Tay trái thường gặp hơn so với tay phải, khoảng 56,8%.

Hầu hết tình trạng mất mạch quay xảy ra ở những trường hợp GTLCXCT di lệch nhiều, kiểu sau ngoài (độ IIIB) chiếm đa số với 86,4%.

Tình trạng tưới máu chi kém (tay trắng, lạnh) có liên quan đến khả năng tổn thương ĐMCT thật sự cần được can thiệp, sửa chữa mạch máu ($p = 0,037$).

Không có sự liên quan giữa khả năng tổn thương ĐMCT thật sự cần can thiệp với các dấu hiệu lâm sàng như gãy hở ($p = 0,113$), bầm máu trước khuỷu ($p = 0,269$), dấu nhú da ($p = 0,946$) hay tổn thương TK kèm theo ($p = 0,436$). Bập bễ khớp khuỷu cũng chiếm tỷ lệ thấp (khoảng 2,27%) và không liên quan đến khả năng tổn thương ĐMCT thật sự. Dù vậy, đây vẫn là những

dấu hiệu gợi ý cho một cơ chế chấn thương nặng và nguy cơ có tổn thương ĐMCT.

Giá trị của các cận lâm sàng khảo sát mạch máu vẫn chưa rõ ràng trong việc quyết định hướng điều trị.

Trong tổng số 85 trường hợp gãy xương có mất mạch quay nhưng tưới máu chi tốt, tại lần mổ đầu tiên, có 79 trường hợp KHX không kèm thám sát mạch máu (gồm 76 trường hợp được NK&XKQD (89,5%) và 3 trường hợp mở nắn (3,5%)), 6 trường hợp được mổ mở thám sát mạch máu (7%). Quá trình điều trị 85 trường hợp này được tóm tắt qua sơ đồ 1.

Trong 79 trường hợp được KHX đơn thuần lần đầu (kín hoặc mở), có 31 trường hợp có mạch quay lại ngay sau khi nắn chỉnh tốt. Bốn mươi tám trường hợp còn lại chưa có mạch lại sau mổ, bàn tay hồng ấm, được tiếp tục theo dõi sát tại khoa:

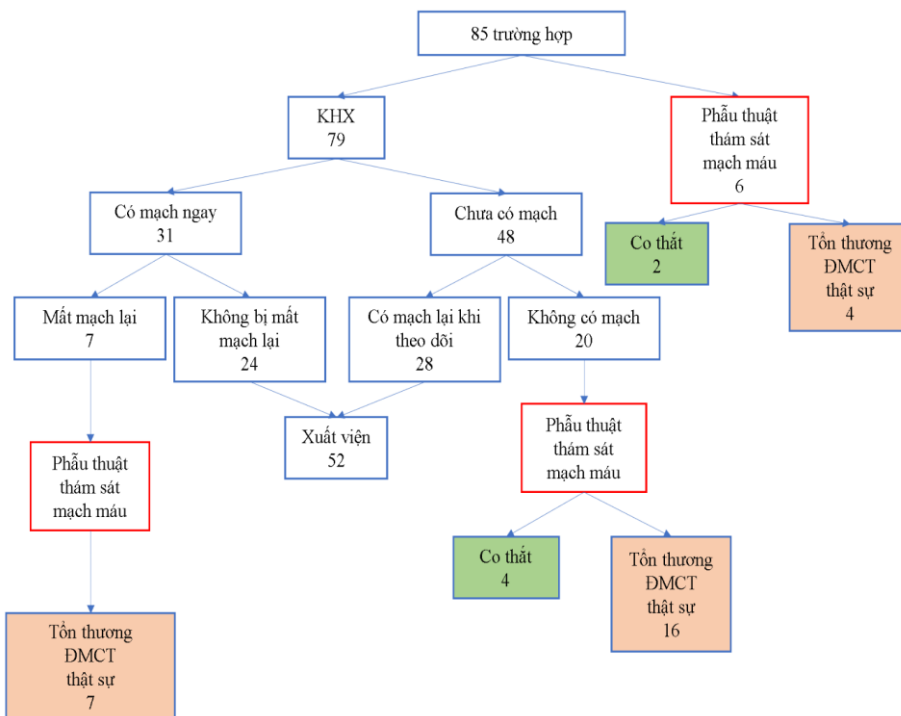
- Có 28/48 trường hợp có mạch quay lại (27/28 trường hợp có lại mạch quay vòng 72 giờ, 1/28 trường hợp có mạch quay lại vào giờ thứ

80) và biểu hiện lâm sàng tốt cho đến khi được xuất viện nên không can thiệp gì thêm.

- Hai mươi trường hợp còn lại được phẫu thuật thám sát mạch máu. Trước thời điểm 72 giờ có 3/20 trường hợp được làm cận lâm sàng khảo sát mạch máu và phẫu thuật thám sát. Ghi nhận trong phẫu thuật có 1 trong 3 trường hợp này có tổn thương ĐMCT thật sự, 2 trường hợp còn lại là co thắt mạch tạm thời. Sau thời điểm 72 giờ theo dõi, 17 trường hợp còn lại cũng được làm cận lâm sàng khảo sát mạch máu và phẫu thuật thám sát. Trong 17 trường hợp này có đến 15 trường hợp tổn thương ĐMCT thật sự và chỉ có 2 trường hợp co thắt mạch tạm thời.

Tỉ lệ có tổn thương ĐMCT thật sự lên đến 83,3% (15/18 trường hợp) nếu chưa có mạch quay tại thời điểm 72 giờ theo dõi.

Kết quả cận lâm sàng khảo sát mạch máu không có khác biệt giữa những trường hợp có kết quả phẫu thuật là co thắt so với có tổn thương ĐMCT thật sự, đều ghi nhận tắt hoàn toàn đoạn ĐMCT ngang vị trí ổ gãy và có tuần hoàn phía xa.



Sơ đồ 1: Tóm tắt quá trình điều trị bệnh nhân gãy trên lồi cầu xương cánh tay có mất mạch quay và tưới máu chi tốt

Có 7/31 trường hợp có mạch quay ngay sau KHX đơn thuần nhưng sau đó mất mạch lần 2. Cả 7 trường hợp này được phẫu thuật thám sát mạch máu và đều có tổn thương ĐMCT thật sự cần can thiệp (100% có tổn thương ĐMCT thật

sự cần can thiệp khi xảy ra mất mạch lại sau phẫu thuật KHX).

Trong nghiên cứu của chúng tôi, cả 88 trường hợp (100%) đều có mạch quay bắt được lúc xuất viện, bàn tay được tưới máu tốt. Kết quả

ổ gãy được nắn chỉnh trong giới hạn chấp nhận được là 100%.

Chúng tôi đã liên hệ lấy kết quả tái khám được 75/88 trường hợp, 13 trường hợp không liên hệ được với người nhà bệnh nhi. Thời gian theo dõi trung vị của chúng tôi là 12 tuần, ngắn nhất là 6 tuần, dài nhất là 28 tuần. Kết quả lành xương tốt ở tất cả các trường hợp, không có trường hợp nào gặp biến chứng khuỷu veo trong, khớp giả hay chậm lành xương. Có 20/22 trường hợp có liệt TK kèm theo được liên hệ lấy thông tin tái khám. Cả 20 trường hợp này đều hồi phục sau 6 - 12 tuần theo dõi. Chúng tôi chỉ ghi nhận một trường hợp duy nhất có biểu hiện co rút Volkmann nhẹ trong thời gian nghiên cứu và cải thiện tốt sau 3 tháng tập vật lý trị liệu.

IV. BÀN LUẬN

Từ những kết quả thu được, chúng tôi nhận thấy các triệu chứng như gãy hở, bầm máu trước khuỷu, dấu nhú da, bập bênh khớp khuỷu hay tổn thương thần kinh kèm theo dù số liệu cho thấy không có sự liên quan với khả năng có tổn thương ĐMCT thật sự nhưng cũng phần nào gợi ý cho một cơ chế chấn thương nặng và cần đánh giá kỹ lưỡng.

Đối với các trường hợp GTLCXCT có mất mạch quay nhưng tưới máu chi tốt, KHX đơn thuần là phương pháp đơn giản, hiệu quả, tỉ lệ thành công khoảng 65,8%. Những trường hợp KHX chưa lấy lại được mạch quay ngay, thời gian có thể theo dõi thêm là khoảng 72 giờ, thậm chí có thể lâu hơn vì chúng tôi chưa có đủ bằng chứng về việc kéo dài thời gian theo dõi sẽ làm tăng tỉ lệ biến chứng (chỉ ghi nhận duy nhất một trường hợp co rút Volkmann và bệnh nhi này đã được theo dõi đến ngày thứ 5). Phẫu thuật thám sát mạch máu là cần thiết cho những trường hợp không có mạch quay dù tưới máu chi tốt sau khoảng 72 giờ theo dõi hậu phẫu KHX (tỉ lệ có tổn thương ĐMCT thật sự là 83,3%).

Cả khi có mạch quay lại ngay sau phẫu thuật KHX, những trường hợp này cũng cần được theo dõi trong ít nhất 12 giờ vì khả năng mất mạch lại sau đó (100% có tổn thương ĐMCT thật sự nếu mất mạch lại).

Đường mổ được lựa chọn trong những trường hợp cần thám sát ĐMCT là đường trước khuỷu, nằm ngang, song song và phía trên nếp gấp khuỷu, dài khoảng 4 - 5cm. Đây là đường mổ thuận lợi cho việc thám sát ĐMCT, TK giữa, đồng thời cho phép nắn chỉnh ổ gãy và kết hợp xương an toàn, sẹo mổ mang tính thẩm mỹ cao. Trong trường hợp cần quan sát rộng hơn, rạch

da mở rộng lên trên ở phía trong và bên dưới ở phía ngoài (hình chữ S) giúp bộc lộ phẫu trường rộng hơn đáng kể. Chúng tôi cũng nhận thấy rằng, đối với các trường hợp GTLCXCT dù không nghi ngờ tổn thương bó mạch thần kinh kèm theo nhưng nắn kín thất bại, đường mổ này cũng có thể là một lựa chọn thay cho đường sau khuỷu (chỉ ưu thế trong việc nắn chỉnh ổ gãy) tuy cũng cần xem xét đến những yếu tố khác như kinh nghiệm và thói quen của bản thân từng phẫu thuật viên.

V. KẾT LUẬN

Đối với các trường hợp bàn tay hồng mất mạch trong GTLCXCT trẻ em, KHX đơn thuần là phương pháp đơn giản, hiệu quả, tỉ lệ thành công cao mà không cần phải thám sát mạch máu ngay. Phẫu thuật thám sát mạch máu là cần thiết cho những trường hợp vẫn không có mạch quay dù tưới máu chi tốt sau khoảng 72 giờ theo dõi hậu phẫu KHX và cho những trường hợp mất mạch lại lần 2.

TÀI LIỆU THAM KHẢO

1. **Babal J. C., Mehlman C. T., Klein G.** (2010), "Nerve injuries associated with pediatric supracondylar humeral fractures: a meta-analysis", *J Pediatr Orthop*, 30 (3), pp. 253-263.
2. **Badkoobehi H., Choi P. D., Bae D. S., et al.** (2015), "Management of the pulseless pediatric supracondylar humeral fracture", *J Bone Joint Surg Am*, 97 (11), pp. 937-943.
3. **John M. F., David L. Skaggs, Waters Peter M.** (2015), "Supracondylar Fractures of the Distal Humerus", *Rockwood and Wilkins' Fractures in Children*, 8th. pp. 591-627.
4. **Louahem D. M., Nebunescu A., Canavese F., et al.** (2006), "Neurovascular complications and severe displacement in supracondylar humerus fractures in children: defensive or offensive strategy?", *J Pediatr Orthop B*, 15 (1), pp. 51-57.
5. **Ramesh P., Avadhani A., Shetty A. P., et al.** (2011), "Management of acute 'pink pulseless' hand in pediatric supracondylar fractures of the humerus", *J Pediatr Orthop B*, 20 (3), pp. 124-8.
6. **Usman Rashid, Jamil Muhammad, Hashmi Javid Sajjad** (2017), "Management of Arterial Injury in Children with Supracondylar Fracture of the Humerus and a Pulseless Hand", *Annals of vascular diseases*, 10 (4), pp. 402-406.
7. **Vaquero-Picado A., González-Morán G., Moraleda L.** (2018), "Management of supracondylar fractures of the humerus in children", *EFORT Open Rev*, 3 (10), pp. 526-540.
8. **White L., Mehlman C. T., Crawford A. H.** (2010), "Perfused, pulseless, and puzzling: a systematic review of vascular injuries in pediatric supracondylar humerus fractures and results of a POSNA questionnaire", *J Pediatr Orthop*, 30 (4), pp. 328-335.