NHÂN MỘT TRƯỜNG HỢP ÓI KÉO DÀI DO RỐI LOẠN NHU ĐỘNG THỰC QUẢN KHÔNG HIỆU QUẢ TẠI BỆNH VIỆN ĐA KHOA TÂM ANH TP. HỒ CHÍ MINH

Nguyễn Hữu Hiếu[1], Nguyễn Hữu Bảo Hân[1], Lâm Bội Hy[1], Vũ Huy Trụ[1]

TÓM TẮT

Đặt vấn đề: Ói kéo dài ở trẻ em là một thách thức chẩn đoán, đòi hỏi loại trừ tuần tự các nguyên nhân thực thể và chức năng. Rối loạn nhu động thực quản không hiệu quả thường bị bỏ sót do biểu hiện không điển hình và yêu cầu thăm dò chuyên sâu để chẩn đoán xác định.

Báo cáo ca bệnh: Bệnh nhi nữ 14 tuổi nhập viện với tiền sử ói kéo dài 1 năm, xảy ra 5–7 phút sau ăn kèm sụt 15kg cân nặng. Các thăm dò hình ảnh, nội soi dạ dày 4 lần và test tâm lý trước đó đều không ghi nhận bất thường rõ rệt. Tại Bệnh viện Đa khoa Tâm Anh TP.HCM, bệnh nhi được thực hiện đo áp lực nhu động thực quản độ phân giải cao. Kết quả cho thấy 60% nhịp nuốt thất bại với chỉ số trung vị áp lực giãn tích hợp bình thường (4,1 mmHg), xác định chẩn đoán rối loạn nhu động thực quản không hiệu quả theo tiêu chuẩn Chicago 4.0. Bệnh nhi được điều chỉnh hành vi ăn uống kết hợp điều trị bảo tồn đa mô thức gồm Itopride, Esomeprazole, Alginate. Sau 1 tháng theo dõi, tần suất ói giảm, bệnh nhi dung nạp được lượng thức ăn tăng lên và ngừng sụt cân.

Kết luận: Rối loạn nhu động thực quản không hiệu quả có thể là nguyên nhân gây ói kéo dài đơn độc ở thanh thiếu niên. Việc chỉ định đo áp lực và nhu động thực quản độ phân giải cao sớm đóng vai trò then chốt trong quy trình chẩn đoán các triệu chứng tiêu hóa trên không rõ nguyên nhân, giúp định hướng điều trị kịp thời và hiệu quả.

Từ khóa: Rối loạn nhu động thực quản không hiệu quả; ói kéo dài; đo áp lực nhu động thực quản độ phân giải cao.

[1]*Bệnh viện Đa khoa Tâm Anh TP. Hồ Chí Minh*
Chịu trách nhiệm chính: Nguyễn Hữu Hiếu
Email: hieunh3@tahospital.vn
Ngày nhận bài: 8/6/2026
Ngày phản biện khoa học: 14/7/2026
Ngày duyệt bài: 6/8/2026

SUMMARY

A CASE REPORT OF PROLONGED VOMITING DUE TO INEFFECTIVE ESOPHAGEAL MOTILITY AT TAM ANH GENERAL HOSPITAL, HO CHI MINH CITY

Background: Prolonged vomiting in children is a diagnostic challenge that requires a systematic exclusion of mechanical and functional causes. Ineffective esophageal motility is frequently underdiagnosed due to its atypical clinical presentation and the requirement for specialized diagnostic procedures.

Case report: A 14-year-old female was admitted with a one-year history of persistent vomiting occurring 5–7 minutes after meals, associated with a 15kg weight loss. Previous extensive evaluations, including four endoscopies, imaging studies, and psychological testing, were inconclusive. High-resolution manometry performed at Tam Anh General Hospital revealed 60% failed peristalsis with a normal median integrated relaxation pressure of 4.1 mmHg. These findings confirmed the diagnosis of ineffective esophageal motility according to the Chicago Classification version 4.0. The patient underwent dietary and behavioral modification combined with multimodal conservative treatment, including Itopride, Esomeprazole, and Alginate. At the one-month follow-up, vomiting frequency had decreased, and weight loss was stabilized.

Conclusion: Ineffective esophageal motility should be considered as a potential etiology for unexplained chronic vomiting in adolescents. Early utilization of high-resolution manometry is essential for definitive diagnosis and guiding appropriate management in pediatric patients with persistent upper gastrointestinal symptoms.

Keywords: Ineffective esophageal motility; chronic vomiting; high-resolution manometry.

I. ĐẶT VẤN ĐỀ

Ói kéo dài là triệu chứng khó xác định chẩn đoán trong lâm sàng nhi khoa, đòi hỏi loại trừ tuần tự các nguyên nhân cơ học, chức năng, thần kinh, nội tiết, thuốc và tâm lý. Trong số các rối loạn nhu động đường tiêu hóa, rối loạn nhu động thực quản không hiệu quả (Ineffective Esophageal Motility – IEM) thường bị bỏ sót do biểu hiện không đặc hiệu và yêu cầu thăm dò chuyên sâu để chẩn đoán xác định.[3]

IEM chiếm khoảng 1/3 số trường hợp ghi nhận trên đo áp lực nhu động thực quản độ phân giải cao (High-Resolution Manometry – HRM).[3] Phân độ Chicago 4.0 (CCv4.0) định nghĩa IEM xác định khi có >70% nhịp nuốt không hiệu quả hoặc ≥50% nhịp nuốt thất bại hoàn toàn, kèm chỉ số áp lực tích hợp khi nghỉ trong 4s của cơ thắt thực quản dưới (Integrated Relaxation Pressure 4s – IRP 4s) trung vị bình thường.[4] Tiêu chuẩn này được thắt chặt đáng kể so với CCv3.0 nhằm giảm chẩn đoán dương tính giả, do IEM được ghi nhận ở khoảng 15% người trưởng thành khỏe mạnh không triệu chứng khi áp dụng ngưỡng CCv3.0 (dao động 11,7–23,7% tùy tư thế đo).[5,7]

Chúng tôi xin trình bày một trường hợp rối loạn nhu động thực quản không hiệu quả với ói kéo dài kèm sụt cân, qua đó nhấn mạnh vai trò của đo áp lực và nhu động thực quản độ phân giải cao như một công cụ chẩn đoán then chốt, cần được cân nhắc sớm hơn ở những trường hợp ói kéo dài không rõ nguyên nhân khi các thăm dò thường quy không phát hiện bất thường, nhằm tránh trì hoãn chẩn đoán và các can thiệp không cần thiết.

II. ĐỐI TƯỢNG VÀ PHƯƠNG PHÁP

1. Đối tượng nghiên cứu

Bệnh nhi nữ 14 tuổi được chẩn đoán rối loạn nhu động thực quản không hiệu quả tại Khoa Nhi, Bệnh viện Đa khoa Tâm Anh Thành phố Hồ Chí Minh năm 2025.

2. Phương pháp nghiên cứu

Báo cáo ca bệnh. Các thông tin lâm sàng, cận lâm sàng, kết quả đo áp lực nhu động thực quản độ phân giải cao, quá trình chẩn đoán và theo dõi được thu thập từ hồ sơ bệnh án và quan sát lâm sàng. Kết quả HRM được phân tích theo tiêu chuẩn Chicago Classification phiên bản 4.0.

III. KẾT QUẢ NGHIÊN CỨU

Trẻ nữ 14 tuổi nhập viện Khoa Nhi, Bệnh viện Đa khoa Tâm Anh TP.HCM vì ói kéo dài 1 năm. Triệu chứng ói xảy ra 5–7 phút sau ăn, kèm chướng bụng, đau bụng trên rốn, ói không liên quan tư thế, không ợ hơi ợ chua, không nóng rát sau xương ức, không nuốt nghẹn, chỉ dung nạp được đồ mềm, lỏng (cháo lỏng, sữa, phải chia nhỏ cữ), sụt 15kg, tiểu vàng trong, tiêu phân không đàm máu. Tiền căn bản thân: 3 lần phẫu thuật vùng bụng – chậu: cắt u quái buồng trứng (T) xoắn hoại tử (3 tuổi), gỡ dính ruột (10 tuổi), và bóc tách nang buồng trứng (P) (13 tuổi). Phát triển thể chất tâm thần vận động bình thường. Chưa ghi nhận tiền căn ói tương tự, bệnh lý thần kinh cơ, nội tiết trước thời điểm khởi phát bệnh. Không dị ứng thuốc thức ăn. Gia đình chưa ghi nhận mắc các bệnh lý rối loạn vận động đường tiêu hóa, ung thư, tự miễn. Trẻ đã được điều trị với Nexium, Phosphalugel, tiệt trừ Hp (EAM), Domperidon, Simethicone, Ibutop không cải thiện.

Cận lâm sàng đã làm tại các cơ sở y tế trước nhập viện:

NH3: 47,5 µmol/L, Lactate 1,11 mmol/L, C3/C4: 1,3/0,29 g/L, D-Dimer: 0,32 mg/L, ANA(-), ANCA(-), TSH 0,9 mIU/L, FT4 9,1 pmol/L, Cortisol sáng 293,1 nmol/L, ACTH 6,3 pmol/L. Nội soi dạ dày tá tràng 4 lần, lần gần nhất tháng 3/2025: thực quản bình thường, hang môn vị phù nề sung huyết, Helicobacter pylori âm tính. Chụp lưu thông dạ dày thực quản: thuốc lưu thông tốt. Đo pH thực quản 24 giờ: AET 1,8%, SI 34,5%, DeMeester 6,86, có 39 cơn trào ngược, PSPW 13% gợi ý rối loạn kém tống xuất dịch của thực quản, không đủ tiêu chuẩn chẩn đoán trào ngược dạ dày thực quản bệnh lý. Siêu âm bụng: chưa ghi nhận bất thường. CTscan sọ não và điện não đồ: chưa ghi nhận bất thường. Test tâm lý bằng Thang đánh giá hành vi trẻ em (Child Behavior Checklist): bình thường.

Tại Bệnh viện Đa khoa Tâm Anh, trẻ tỉnh, tiếp xúc tốt, da niêm hồng, sinh hiệu trong giới hạn bình thường. Bụng mềm, không chướng, không ấn đau, không sờ thấy khối bất thường. Không dấu thần kinh khu trú. Tuyến giáp không to, không hạch ngoại vi. Chiều cao 156,1 cm, cân nặng 55,6 kg, BMI 22,8. Xét nghiệm máu: WBC 6 k/uL, Hb 11,1 g/dL, PLT 266 k/uL, chức năng gan thận, điện giải đồ bình thường, Glucose 5,7 mmol/L, bhCG <0,2 mIU/mL, Estradiol 22,6 pg/mL, LH 1,2 mIU/mL, Progesteron 0,39 ng/mL, soi phân (-). CTscan bụng có cản quang: không thấy hình ảnh gợi ý hội chứng động mạch mạc treo tràng trên (góc động mạch mạc treo tràng trên – động mạch chủ # 33 độ, khoảng cách trước–sau động mạch mạc treo tràng trên – động mạch chủ bụng # 9mm); không hình ảnh tắc nghẽn cơ học hay khối bất thường; dày nhẹ thành trực tràng – đoạn cuối đại tràng sigma; vài túi thừa đại tràng sigma, không thâm nhiễm mỡ xung quanh. Siêu âm tuyến giáp: chưa ghi nhận bất thường. Nội soi Tai Mũi Họng: họng sạch, VA tồn dư sung huyết, thoáng, gờ vòi di động tốt, hố Rosenmuller trống, 2 dây thanh quản trơn láng, di động tốt.

Đo áp lực và nhu động thực quản độ phân giải cao (HRM):

Bảng 1: Kết quả đo HRM tại Bệnh viện Tâm Anh – phân tích theo CCv4.0

Thông số	Kết quả	Bình thường
Vị trí đặt catheter (cm)	48.5	
Chiều dài thực quản (cm)	24	
Cơ thắt thực quản trên (UES)		
Áp lực nền trung bình (mmHg)	146.6	34 - 104
Áp lực cặn trung bình (mmHg)	-4	<12
Cơ thắt thực quản dưới (LES)		
Chiều dài cơ thắt thực quản dưới (cm)	3	2.7 - 4.8
Áp lực nền trung bình khi nghỉ (mmHg)	23.8	13 - 43
Áp lực tích hợp khi nghỉ (IRP) (mmHg)	4.1	<15
Các nhịp nuốt của thực quản		

Thông số	Kết quả	Bình thường
Tổng số lần nuốt nước	10	
Tỉ lệ phần trăm (%) các hình thái nhịp nuốt		
Bình thường (DCI: 450 - 8000 mmHg.s.cm)	10	
Yếu (DCI: 100 - 450 mmHg.s.cm)	10	
Thất bại (DCI < 100 mmHg.s.cm)	60	
Tăng áp lực (DCI > 8000 mmHg.s.cm)	0	
Đến sớm (DL > 4.5s)	0	
Ngắt quãng	20	
Nhịp nuốt nhanh nhiều lần (MRS)		
DCI MRS (mmHg.s.cm)	1110	
IRP trung bình MRS (mmHg)	0.1	
Nhịp uống nước nhanh (RDC)		
DCI RDC (mmHg.s.cm)	1340	
IRP trung bình RDC (mmHg)	2.9	

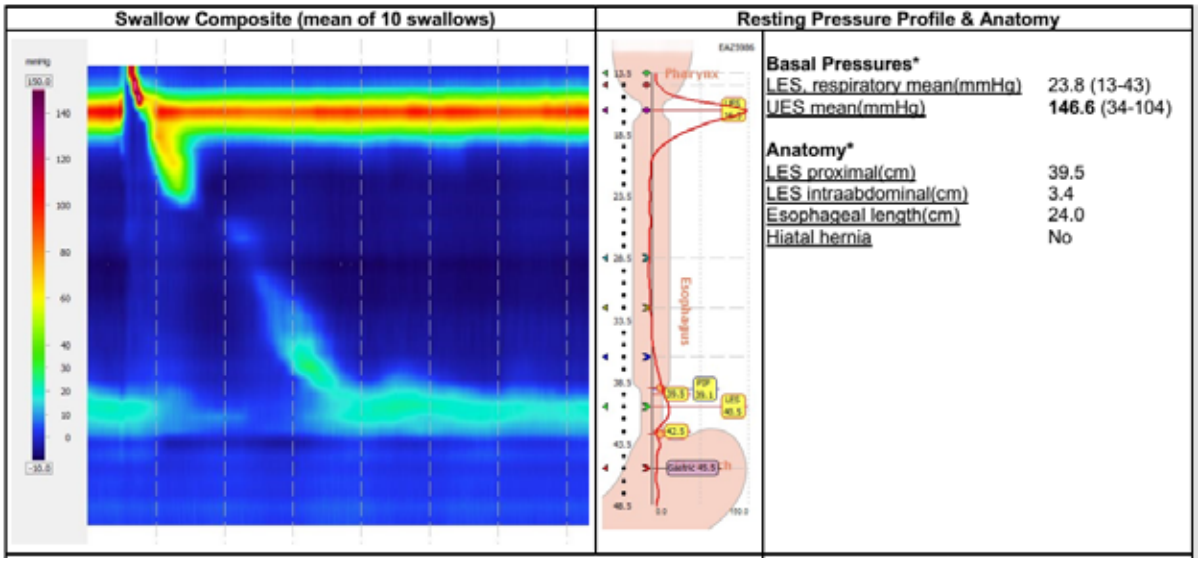

Nhận xét kết quả HRM: IRP trung vị 4,1 mmHg loại trừ tắc nghẽn chỗ nối thực quản – dạ dày (EGJOO và Achalasia). Tỷ lệ 60% nhịp nuốt thất bại (DCI < 100 mmHg.s.cm) đủ để chẩn đoán xác định IEM theo CCv4.0. Hình thái EGJ Type I xác nhận không có thoát vị hoành.[4]

Chẩn đoán xác định: Rối loạn nhu động thực quản không hiệu quả theo CCv4.0.

Trẻ được điều chỉnh hành vi ăn uống - chia nhỏ bữa ăn, nhai kỹ, tư thế ngồi thẳng trong và sau bữa ăn, tránh thức ăn nhiều chất béo kết hợp điều trị bảo tồn đa mô thức gồm Itopride

(prokinetic), Esomeprazole (PPI) và Gaviscon (alginate). Sau 1 tháng theo dõi, trẻ tăng được lượng sữa và ăn yến chưng, tần suất ói giảm, cân nặng chưa tăng nhưng không tiếp tục sụt. Chưa ghi nhận tác dụng phụ của thuốc.

IV. BÀN LUẬN

Rối loạn nhu động thực quản không hiệu quả (IEM) là rối loạn vận động thực quản phổ biến nhất trên HRM, chiếm khoảng một phần ba số trường hợp rối loạn vận động được ghi nhận.[3] Về sinh lý bệnh, IEM phản ánh sự mất cân bằng giữa kích thích cholinergic (acetylcholine) và ức chế nitrergic (nitric oxide) tại synapse thần kinh cơ thực quản, dẫn đến giảm biên độ co bóp nhu động đoạn xa. Hậu quả là kéo dài thời gian thanh thải thực quản, ứ đọng dịch và qua cơ chế kích hoạt cung phản xạ hướng tâm dây thần kinh X lên nhân bó đơn độc tại thân não có thể khởi phát phản xạ ói.[7] IEM và GERD có mối quan hệ hai chiều được ghi nhận rõ trong y văn: IEM làm giảm thanh thải acid thực quản tạo thuận lợi cho GERD; ngược lại GERD mạn tính có thể tổn thương thần kinh cơ thực quản và củng cố vòng xoắn bệnh lý.[7]

Theo CCv4.0 (2021), IEM được chẩn đoán xác định khi > 70% nhịp nuốt không hiệu quả hoặc ≥ 50% nhịp nuốt thất bại hoàn toàn, kèm IRP trung vị bình thường.[4] Tiêu chuẩn này thắt chặt đáng kể so với CCv3.0 (ngưỡng ≥ 50% nhịp nuốt không hiệu quả) nhằm giảm chẩn đoán dương tính giả - do IEM được ghi nhận ở khoảng 15% người trưởng thành khỏe mạnh không triệu chứng khi áp dụng ngưỡng CCv3.0 (dao động 11,7–23,7% tùy tư thế đo), và một tỷ lệ đáng kể bệnh nhân IEM theo CCv3.0 sẽ được phân loại bình thường theo CCv4.0.[5,7] Biểu hiện lâm sàng điển hình của IEM trong y văn là khó nuốt và các triệu chứng của GERD; ói kéo dài như một biểu hiện chủ đạo là thể lâm sàng hiếm gặp, ít được mô tả, đặc biệt ở lứa tuổi thanh thiếu niên.[3,7]

Phần lớn nghiên cứu về IEM được thực hiện trên người lớn; dữ liệu ở trẻ em và thanh thiếu niên còn tương đối hạn chế. Juzaud et al. (2019) phân tích 271 trường hợp đo HRM ở trẻ em với các triệu chứng đa dạng bao gồm ói, khó nuốt và sụt cân, ghi nhận IEM là rối loạn vận động thực quản phổ biến nhất (38% số ca), đồng thời sụt cân là yếu tố dự báo có ý nghĩa cho kết quả HRM bất thường - phù hợp với đặc điểm lâm sàng của ca bệnh này.[8] Kovacic et al. (2013) cũng ghi nhận tỷ lệ cao buồn nôn và ói ở trẻ em có rối loạn tiêu hóa chức năng, phản ánh gánh nặng triệu chứng đáng kể của nhóm bệnh lý này trong thực hành nhi khoa.[1] Waikar (2023) và Gyawali et al. (2019) đều nhấn mạnh rằng HRM có thể được thực hiện an toàn ở trẻ có ói kéo dài hoặc khó nuốt không giải thích được, và nên được cân nhắc sau khi đã loại trừ các nguyên nhân cấu trúc bằng nội soi; tuy nhiên khuyến cáo tổng thể về ngưỡng chỉ định ở trẻ em vẫn còn dựa nhiều vào ngoại suy từ dữ liệu người lớn.[2,7] Theo Kamboj et al. (2024), IEM vẫn là một bệnh lý thường bị bỏ sót do yêu cầu HRM chuyên sâu và nhận thức lâm sàng hạn chế về biểu hiện không điển hình của rối loạn này.[3]

Theo CCv4.0 và Kamboj et al. (2024), không có thuốc nào được chứng minh phục hồi đáng tin cậy lực co bóp nhu động thực quản trong IEM; chiến lược điều trị tập trung vào kiểm soát triệu chứng, bệnh đồng mắc và điều chỉnh hành vi.[3,7]

Điều chỉnh hành vi ăn uống - chia nhỏ bữa, nhai kỹ, tư thế đứng sau ăn tối thiểu 2–3 giờ, tránh thức ăn nhiều chất béo - là trụ cột điều trị không phụ thuộc mức độ nặng theo khuyến cáo quốc tế hiện hành.[3,7]

Itopride được lựa chọn thay thế Domperidone đã dùng trước đó nhờ cơ chế tác dụng kép - kháng thụ thể dopamine D2 ngoại biên và ức chế acetylcholinesterase - giúp tăng nồng độ acetylcholine tại synapse thần kinh cơ, hỗ trợ co bóp cơ trơn thực quản và dạ dày. So với Domperidone có nguy cơ kéo dài QTc và metoclopramide có nguy cơ tác dụng phụ ngoại tháp nghiêm trọng, itopride có ít tác dụng phụ hơn, đặc biệt phù hợp ở trẻ em và thanh thiếu niên.[3,7]

Esomeprazole được chỉ định dựa trên kết quả đo pH thực quản ghi nhận PSPW thấp (13%, bình thường >61%) - chỉ điểm rối loạn kém tống xuất dịch thực quản và tăng nhạy cảm thực quản với acid. Mục tiêu không phải điều trị GERD mà là giảm gánh nặng acid tại thực quản vốn đã suy giảm khả năng thanh thải, qua đó giảm kích thích thụ thể và tần suất ói.[3,7] Alginate (Gaviscon) tạo lớp rào cơ học tại khớp thực quản dạ dày, giảm trào ngược sau ăn và ói sớm sau bữa ăn.[6]

V. KẾT LUẬN

Rối loạn nhu động thực quản không hiệu quả là nguyên nhân ói kéo dài ít được nghĩ đến nhưng có ý nghĩa lâm sàng quan trọng ở thanh thiếu niên, đặc biệt khi các nguyên nhân thường gặp đã được loại trừ. Ca bệnh này cho thấy ói kéo dài có thể là biểu hiện chủ đạo duy nhất của rối loạn nhu động thực quản không hiệu quả - khác với biểu hiện điển hình là khó nuốt và triệu chứng trào ngược được mô tả trong phần lớn y văn người lớn. Đo áp lực và nhu động thực quản độ phân giải cao theo tiêu chuẩn Chicago v4.0 tại trung tâm có kinh nghiệm là công cụ không thể thay thế để chẩn đoán xác định rối loạn nhu động thực quản không hiệu quả. Trong bối cảnh lâm sàng nhi khoa, đo áp lực và nhu động thực quản độ phân giải cao nên được chỉ định sớm hơn khi ói kéo dài không giải thích được sau khi nội soi, đo pH và chẩn đoán hình ảnh không kết luận - thay vì là thăm dò cuối cùng sau nhiều năm và nhiều lần can thiệp không đúng đích. Điều chỉnh hành vi ăn uống và điều trị bảo tồn đa mô thức - bao gồm prokinetic an toàn, kiểm soát tăng nhạy cảm thực quản đồng mắc, alginate - là nền tảng xử trí rối loạn nhu động thực quản không hiệu quả với tiên lượng cải thiện dần theo thời gian.

TÀI LIỆU THAM KHẢO:

1. **Kovacic K, Williams S, Li BU, Chelimsky G, Miranda A**. High prevalence of nausea in children with pain-associated functional gastrointestinal disorders: are Rome criteria applicable? J Pediatr Gastroenterol Nutr. 2013;57(3):311-315. doi:10.1097/MPG.0b013e3182964203 https://pubmed.ncbi.nlm.nih.gov/23591912/
2. **Waikar Y**. High-resolution esophageal manometry in children. Clin Exp Pediatr. 2023;66(4):155-160. doi:10.3345/cep.2022.00787 https://pubmed.ncbi.nlm.nih.gov/36265522/
3. **Kamboj AK, Katzka DA, Vela MF, Yadlapati R, Ravi K**. A practical approach to ineffective esophageal motility. Neurogastroenterol Motil. 2024;36(9):e14839. doi:10.1111/nmo.14839 https://pubmed.ncbi.nlm.nih.gov/38837280/
4. **Yadlapati R, Kahrilas PJ, Fox MR, et al**. Esophageal motility disorders on high-resolution manometry: Chicago classification version 4.0. Neurogastroenterol Motil. 2021;33(1):e14058.

doi:10.1111/nmo.14058 https://pubmed.ncbi.nlm.nih.gov/33373111/

5. **Rengarajan A, Rogers BD, Wong Z, et al**. High-resolution manometry thresholds and motor patterns among asymptomatic individuals. Clin Gastroenterol Hepatol. 2022;20(3):e398-e406. doi:10.1016/j.cgh.2020.10.052 https://pubmed.ncbi.nlm.nih.gov/33144149/
6. **Leiman DA, Riff BP, Morgan S, et al**. Alginate therapy is effective treatment for GERD symptoms: a systematic review and meta-analysis. Dis Esophagus. 2017;30(5):1-9. doi:10.1093/dote/dow020 https://pubmed.ncbi.nlm.nih.gov/28375448/
7. **Gyawali CP, Sifrim D, Carlson DA, et al**. Ineffective esophageal motility: concepts, future directions, and conclusions from the Stanford 2018 symposium. Neurogastroenterol Motil. 2019;31(9):e13584. doi:10.1111/nmo.13584 https://pubmed.ncbi.nlm.nih.gov/30974032/
8. **Juzaud M, Lamblin MD, Fabre A, et al**. Correlation between clinical signs and high-resolution manometry data in children. J Pediatr Gastroenterol Nutr. 2019;68(5):642-647. doi:10.1097/MPG.0000000000002232 https://pubmed.ncbi.nlm.nih.gov/30628985/