

GIÁ TRỊ CỦA CỘNG HƯỞNG TỪ KHỚP VAI CÓ BƠM ĐỐI QUANG NỘI KHỚP TRONG CHẨN ĐOÁN HỘI CHỨNG CHÈN ÉP DƯỚI MỎM CÙNG VAI

Đặng Thị Bích Nguyệt¹, Hoàng Đình Âu¹

TÓM TẮT

Mục tiêu: Đánh giá giá trị của chụp cộng hưởng từ (CHT) khớp vai có bơm đối quang nội khớp (ĐQNK) trong chẩn đoán hội chứng chèn ép dưới mỏm cùng vai. **Đối tượng và phương pháp nghiên cứu:** Nghiên cứu mô tả cắt ngang các bệnh nhân được chụp CHT khớp vai có ĐQNK và được phẫu thuật. Sau đó, hội chứng chèn ép dưới mỏm cùng vai (MCV) được chẩn đoán trên CHT có ĐQNK sẽ được đối chiếu với kết quả phẫu thuật nhằm đánh giá độ nhạy, độ đặc hiệu và giá trị chẩn đoán của phương pháp. **Kết quả:** Có 50 bệnh nhân được chụp CHT khớp vai có ĐQNK và được phẫu thuật tại bệnh viện Đại học Y Hà nội từ tháng 01/2016 đến tháng 9/2022. Trong số này, có 19 bệnh nhân có hội chứng chèn ép dưới MCV được chẩn đoán và được phẫu thuật sau đó. CHT khớp vai có ĐQNK có độ nhạy, độ đặc hiệu và giá trị chẩn đoán đúng hội chứng chèn ép dưới MCV lần lượt là 100%, 93.3% và 96%. **Kết luận:** CHT có ĐQNK là phương pháp có giá trị chẩn đoán cao đối với tổn thương hội chứng chèn ép dưới MCV.

Từ khóa: hội chứng chèn ép dưới mỏm cùng vai, chèn ép gân cơ trên gai, cộng hưởng từ có bơm đối quang nội khớp.

SUMMARY

VALUE OF SHOULDER MR - ARTHROGRAPHY IN THE DIAGNOSIS OF SUBACROMIAL IMPINGEMENT SYNDROME

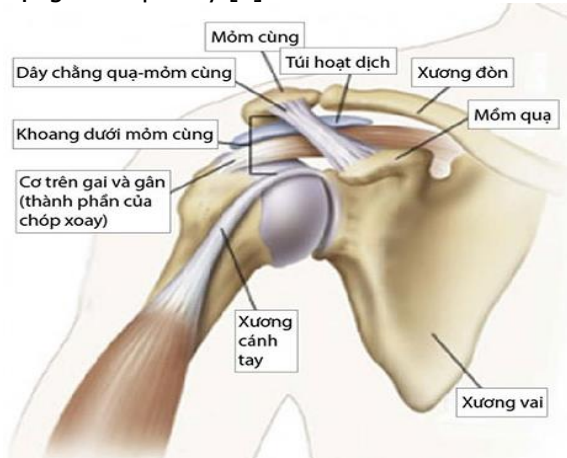
Purposes: To evaluate the value of MR-arthrography in the diagnosis of subacromial impingement syndrome. **Material and Method:** The cross sectional descriptive study on the patients who underwent the shoulder MR - arthrography and surgery. Then, the rotator cuff lesion diagnosed on MR- arthrography was compared to the surgery to evaluate the sensibility, specificity and accurate diagnosis of this method. **Results:** From 1/2016 to 9/2022, fifty patients who underwent the shoulder MR - arthrography and surgery at Hanoi Medical University Hospital. Among them, 19 patients were diagnosed the subacromial impingement syndrome in the shoulder MR - arthrography and then surgery. The sensibility, specificity and accurate diagnosis of MR - arthrography for the diagnosis of the subacromial impingement syndrome were 100%, 93.3% and 96% respectively. **Conclusion:** Shoulder MR- arthrography

was the high value method to diagnose the subacromial impingement syndrome

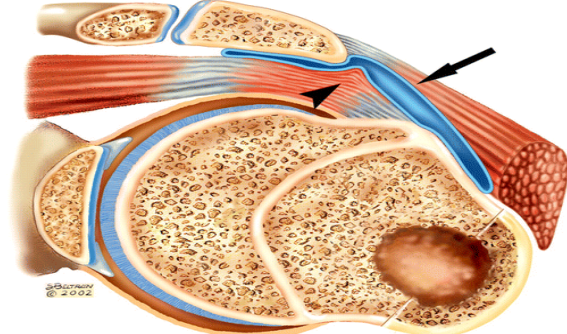
Keywords: subacromial impingement syndrome, supra-spinatous tenton compression, MR arthrography.

I. ĐẶT VẤN ĐỀ

Khoang dưới mỏm cùng vai (MCV) là một khoang ảo nằm giữa mỏm cùng vai và chỏm xương cánh tay (hình 1) [1]. Giới hạn trên của khoang là vòm cùng quạ bao gồm mỏm cùng vai, khớp cùng vai tròn, dây chằng quạ mỏm cùng và mỏm quạ. Giới hạn dưới bao gồm mấu động lớn và bề mặt phía trên của đầu xương cánh tay. Xen giữa hai giới hạn xương này là các gân cơ chóp xoay, chủ yếu là gân cơ trên gai, đầu dài gân cơ nhị đầu và túi hoạt dịch dưới mỏm cùng vai. Vì vậy, thực chất khoang dưới MCV là phần còn lại giữa mặt dưới MCV và bề mặt gân chóp xoay [1].



Hình 1: Giải phẫu khoang dưới MCV [1]



Hình 2: Hình ảnh H/C chèn ép dưới MCV [2]

¹Bệnh viện Đại học Y Hà nội
 Chịu trách nhiệm chính: Hoàng Đình Âu
 Email: hoangdinhau@gmail.com
 Ngày nhận bài: 10.01.2023
 Ngày phản biện khoa học: 20.3.2023
 Ngày duyệt bài: 30.3.2023

Hội chứng chèn ép dưới MCV là tình trạng khoang giữa MCV và gân cơ chóp xoay bị thu hẹp [2]. Các động tác của khớp vai, đặc biệt là động tác đưa tay lên quá đầu được thực hiện bởi nhóm các cơ chóp xoay khi các cơ này trượt trong khoang dưới MCV. Khi khoang này bị hẹp lại, gân cơ chóp xoay và túi hoạt dịch (có tác dụng bôi trơn khi khớp vai hoạt động) bị chèn ép, từ đó dẫn tới viêm túi hoạt dịch, viêm gân chóp xoay, nặng hơn sẽ dẫn đến rách gân chóp xoay.

Hội chứng chèn ép dưới MCV là nguyên nhân chủ yếu gây đau vùng quanh vai, đặc biệt ở bệnh nhân tuổi trung niên. Đau ở khớp vai xuất hiện khi dang tay hay đưa cánh tay ra trước, đau nhiều khi nằm nghiêng sang bên vai bị đau. Có cơn đau chói xuất hiện khi bệnh nhân cố gắng xoay tay ra túi quần phía sau là dấu hiệu khá rõ ràng của hội chứng chèn ép dưới MCV [3].

Khoang dưới MCV được đo bằng khoảng cách từ bờ dưới MCV tới bờ trên chòm xương cánh tay, khoảng cách này bình thường là 7-12mm, khoảng cách <7mm được coi là hẹp khoang [3]. Các nguyên nhân chính dẫn đến hẹp khoang dưới MCV bao gồm chồi xương, hình dạng của móm cùng vai, dày và thoái hóa dây chằng quạ - cùng vai [4].

Móm cùng vai được chia làm bốn loại hình dạng: loại 1 là dạng móm cùng phẳng, loại 2 là loại có hình cong, loại 3 là loại có hình móc và loại 4 là dạng hình cong ngược lên trên. Các tổn thương chóp xoay phần mặt hoạt dịch có liên quan tới móm cùng dạng 2 và 3 [5].

Chụp cộng hưởng từ (CHT) khớp vai có đối quang nội khớp (ĐQNK) có ưu điểm vượt trội hơn so với CHT thường quy trong chẩn đoán hội chứng chèn ép dưới MCV. Nghiên cứu này nhằm đánh giá giá trị của CHT có ĐQNK trong chẩn đoán hội chứng chèn ép dưới MCV.

II. ĐỐI TƯỢNG VÀ PHƯƠNG PHÁP NGHIÊN CỨU

2.1. Đối tượng nghiên cứu: Bao gồm các bệnh nhân được chụp CHT khớp vai có ĐQNK (chỉ định CHT lần đầu hoặc đã chụp CHT thường quy nhưng chẩn đoán hội chứng chèn ép dưới móm cùng vai chưa rõ) và được phẫu thuật. Sau đó, các bệnh nhân có hội chứng chèn ép dưới móm cùng vai sẽ được đối chiếu hình ảnh CHT có ĐQNK với kết quả phẫu thuật.

2.2. Phương pháp nghiên cứu: Nghiên cứu mô tả cắt ngang được thực hiện tại Trung tâm chẩn đoán hình ảnh và can thiệp điện quang, bệnh viện Đại học Y Hà nội từ tháng 01/2016 đến tháng 09/2022.

2.3. Quy trình nghiên cứu:

- **Khám lâm sàng:** các bệnh nhân có tổn thương khớp vai sẽ được khám lâm sàng bởi bác sỹ chuyên khoa chấn thương - chỉnh hình của bệnh viện. Các dữ liệu như tuổi, giới, dấu hiệu lâm sàng, nguyên nhân tổn thương (do chấn thương/không chấn thương) được khai thác và lưu vào mẫu bệnh án nghiên cứu.

- **Đối quang từ nội khớp:** chúng tôi thực hiện bơm đối quang nội khớp vai dưới hướng dẫn siêu âm. So với dưới hướng dẫn của Xquang tăng sáng hoặc máy chụp mạch số hóa (DSA), bơm đối quang nội khớp vai dưới hướng dẫn siêu âm dễ thực hiện và an toàn cho bệnh nhân hơn.

Quy trình bơm đối quang nội khớp được thực hiện tại phòng thủ thuật siêu âm vô khuẩn trên máy siêu âm Logic S10 (GE Healthcare), đầu dò phẳng có tần số từ 7-10 Mhz. Hỗn hợp dịch tiêm nội khớp bao gồm: thuốc đối quang từ (Dotarem 0.5 mmol/ml - Guerbet), Lidocain 5%, nước muối sinh lý NaCl 9‰ theo tỷ lệ là 0,1/10/10 (ml). Thể tích tối đa của ổ khớp vai khoảng 15ml, do đó chúng tôi tiêm vào ổ khớp khoảng 13ml để hình ảnh các cấu trúc giải phẫu được phân biệt rõ trên CHT.

- **Chụp CHT khớp vai:** sau khi bơm đối quang khớp vai, bệnh nhân được chụp CHT bằng các chuỗi xung T1W xóa mỡ cắt ngang, đứng ngang, và đứng dọc, PD xóa mỡ đứng ngang và T1W đứng dọc. Hướng cắt ngang được đặt vuông góc với thân xương cánh tay, hướng đứng ngang song song với gân cơ trên gai và hướng đứng dọc song song với ổ chảo xương vai. Máy chụp CHT 1.5 Tesla, Essenza, Siemens Healthineer với cuộn thu tín hiệu khớp vai, bề dày lớp cắt khoảng 3.5mm, trường nhìn (FOV) 130x160mm.

Hội chứng chèn ép dưới MCV biểu hiện bằng hình ảnh hẹp khoang dưới MCV <7mm, tụ dịch trong bao hoạt dịch dưới cơ Delta, viêm hoặc rách gân cơ chóp xoay.

- **Đối chiếu hình ảnh CHT khớp vai có ĐQNK với phẫu thuật:** Kết quả phẫu thuật lưu trong hồ sơ bệnh án sẽ được dùng làm tiêu chuẩn vàng để đối chiếu với hình ảnh CHT có ĐQNK nhằm tính độ nhạy, độ đặc hiệu, giá trị chẩn đoán của phương pháp này.

- **Xử lý số liệu:** Số liệu được nhập và xử lý bằng phần mềm SPSS 20.0. Thống kê mô tả được biểu diễn dưới dạng trung bình \pm độ lệch chuẩn, giá trị lớn nhất, giá trị nhỏ nhất, tỷ lệ %. So sánh sự khác biệt về giá trị trung bình của các biến số, sự khác biệt có ý nghĩa thống kê khi $p < 0,05$. Tính độ nhạy, độ đặc hiệu, giá trị chẩn đoán của CHT có ĐQNK với tiêu chuẩn vàng là

phẫu thuật.

- **Khía cạnh đạo đức:** Tất cả các bệnh nhân đều đồng ý tham gia nghiên cứu bằng văn bản. Nghiên cứu đã được thông qua hội đồng khoa học bệnh viện

III. KẾT QUẢ NGHIÊN CỨU

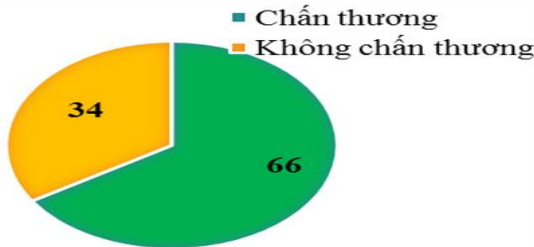
Từ tháng 01/2006 đến tháng 9/2022, chúng tôi có 50 BN tổn thương khớp vai được khám lâm sàng, chụp CHT khớp vai có bơm đối quang nội khớp, được phẫu thuật tại bệnh viện Đại học Y Hà Nội trong đó có 33 BN chấn thương (chiếm 66%) và 17 BN không do chấn thương (chiếm 34%).

3.1. Đặc điểm chung của nhóm đối tượng nghiên cứu:

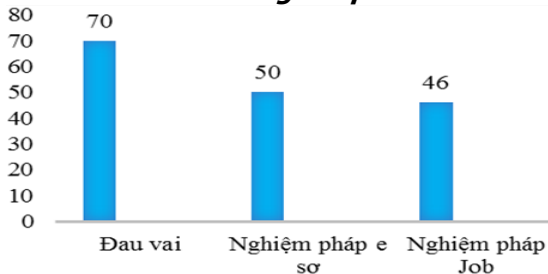
- **Tuổi:** Tuổi trung bình của bệnh nhân trong nghiên cứu là 41.1 ± 16.8 tuổi, cao nhất là 15 tuổi, thấp nhất là 68 tuổi. Độ tuổi hay gặp nhất trong nhóm chấn thương là từ 20 - 29 tuổi (chiếm 54.6%) và trong nhóm không do chấn thương là ≥ 40 tuổi (chiếm 88.2%).

- **Nguyên nhân:** Tổn thương khớp vai do nguyên nhân chấn thương chiếm tỷ lệ cao hơn (66%) so với nhóm nguyên nhân không do chấn thương (34%). Nhóm không chấn thương do đau vai tự nhiên thường do thoái hóa (biểu đồ 1)

- **Các dấu hiệu lâm sàng:** Đau vai là dấu hiệu lâm sàng chiếm tỷ lệ cao nhất với 70%. Nghiệm pháp e sợ chiếm tỷ lệ cao thứ 2 với 50%. Nghiệm pháp Job chiếm tỷ lệ thấp nhất với 46% (biểu đồ 2)



Biểu đồ 1: Phân bố nguyên nhân tổn thương khớp vai



Biểu đồ 2. Các dấu hiệu lâm sàng của nhóm đối tượng nghiên cứu

3.2. Đặc điểm hội chứng chèn ép dưới MCV trên CHT khớp vai có ĐQNK: Trong số

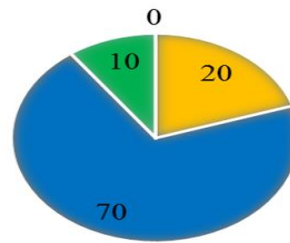
50 bệnh nhân thuộc nhóm đối tượng nghiên cứu, có 19 bệnh nhân được chẩn đoán hội chứng chèn ép dưới MCV trên CHT khớp vai có ĐQNK

Bảng 1. Hội chứng chèn ép dưới MCV trên CHT có ĐQNK

Hội chứng chèn ép dưới MCV		Có		Không		p
		n	%	n	%	
Nguyên nhân	Chấn thương	4	21.1	29	93.5	< 0.05
	Không chấn thương	15	78.9	2	6.5	
Tổng		19	100	31	100	

Nhận xét: Hội chứng chèn ép dưới MCV trong nhóm không chấn thương chiếm tỷ lệ 78.9% cao hơn hẳn so với nhóm chấn thương (chỉ chiếm 21.1%), sự khác biệt này có ý nghĩa thống kê với p<0.05.

■ Loại I ■ Loại 2 ■ Loại 3 ■ Loại 4



Biểu đồ 3: Đặc điểm hình dạng MCV

Nhận xét: Hình dạng MCV loại 2 chiếm tỷ lệ cao nhất, loại 1 chiếm tỷ lệ thứ hai, loại 3 chiếm tỷ lệ thứ 3 và không có hình dạng loại 4.

Bảng 2. Mối liên quan giữa hình dạng MCV với hẹp khoang dưới MCV

Hình dạng MCV	Khoang dưới MCV Hẹp		Không hẹp		p
	n	%	n	%	
Loại 1	3	15.8	7	22.6	> 0.05 (Fisher's)
Loại 2	13	68.4	22	71.0	
Loại 3	3	15.8	2	6.4	
Loại 4	0	0	0	0	
Tổng	19	100	31	100	

Nhận xét: Trong nhóm hẹp khoang, MCV loại 2 chiếm tỷ lệ cao nhất với 68.4%. Mối liên quan giữa hình dạng MCV và hẹp khoang dưới MCV không có ý nghĩa thống kê với p>0.05.

Bảng 3. Mối liên quan giữa hẹp khoang dưới MCV với tổn thương gân chóp xoay

Gân chóp xoay	Khoang dưới MCV Hẹp		Không hẹp		p
	n	%	n	%	
Có tổn thương gân	19	100	3	9.7	< 0.001 (Fisher's)
Không tổn thương	0	0	28	90.3	
Tổng	19	100	31	100	

Nhận xét: Trong nhóm hẹp khoang, 100% bệnh nhân có tổn thương gân chóp xoay. Hẹp

khoang dưới MCV và tổn thương chóp xoay có mối liên quan chặt chẽ với nhau và có ý nghĩa thống kê với $p < 0,001$.

3.3. Giá trị của CHT khớp vai có ĐQNK chẩn đoán hội chứng chèn ép dưới MCV:

Bảng 4: Giá trị chẩn đoán của CHT có ĐQNK chẩn đoán hội chứng chèn ép dưới MCV

Phẫu thuật CHT có ĐQNK		Có	Không	Tổng	p
		Hội chứng chèn ép dưới MCV	Có	19	
	Không	1	30	31	
	Tổng	20	30	50	

Nhận xét: Tỷ lệ chẩn đoán đúng hội chứng hẹp dưới MCV là 49/50 bệnh nhân. Độ nhạy, độ đặc hiệu và giá trị chẩn đoán đúng của CHT có ĐQNK lần lượt là 95%, 100% và 98%.

IV. BÀN LUẬN

4.1. Đặc điểm chung của nhóm đối tượng nghiên cứu. Trong nhóm đối tượng nghiên cứu, độ tuổi trung bình của bệnh nhân là 41.2 ± 16.8 , tuổi nhỏ nhất là 15, cao tuổi nhất là 68. Nhóm tuổi hay gặp nhất là ≥ 40 tuổi (chiếm tỷ lệ 46%). Kết quả này phù hợp với kết quả của Phan Châu Hà về nhóm tuổi nghiên cứu [6]. Độ tuổi trung bình của nhóm chấn thương là 33.4 ± 14 , thấp hơn độ tuổi trung bình của nhóm không chấn thương là 56 ± 10.5 do nhóm chấn thương bao gồm cả trật khớp vai nên thường gặp ở đối tượng trẻ. Ngược lại, nhóm không chấn thương thường là đau vai do thoái hóa nên độ tuổi sẽ cao hơn.

Nguyên nhân gây tổn thương khớp vai thường do chấn thương (66%) hơn là không chấn thương (34%) (biểu đồ 1). Chấn thương khớp vai có thể gây trật khớp vai hoặc không, thường gặp khi chơi thể thao, tai nạn lao động hoặc giao thông.

4.2. Đặc điểm hội chứng chèn ép dưới MCV trên CHT có ĐQNK: Bảng 1 cho thấy trong nhóm bệnh nhân không chấn thương, có 15 bệnh nhân có hình ảnh hẹp khoang dưới MCV trên CHT có ĐQNK chiếm tỷ lệ 78.9% và có 1 bệnh nhân không có hình ảnh hẹp khoang chiếm tỷ lệ 21.1%. Ở nhóm không chấn thương, trong nghiên cứu của chúng tôi chủ yếu là đau vai tự nhiên, liên quan nhiều tới bệnh cảnh thoái hóa. Trong nghiên cứu của tác giả David C. Hardy và cộng sự, 40 bệnh nhân khám lâm sàng vì đau vai và nghi ngờ có hội chứng chèn ép dưới MCV được chụp CHT có ĐQNK, có 36 bệnh nhân chiếm tỷ lệ 90% có hội chứng chèn ép dưới MCV trên hình ảnh CHT có ĐQNK [7].

Hình dạng MCV là một trong các nguyên nhân chủ yếu gây hẹp khoang dưới MCV Biểu đồ 3 cho thấy, mòm cùng loại 2 chiếm tỷ lệ cao nhất với 70%, loại 1 chiếm tỷ lệ 20%, loại 3 chiếm tỷ lệ 10% và không có loại 4. Kết quả của chúng tôi phù hợp với kết quả của tác giả Getz JD và cộng sự. Tác giả này cho thấy, hình dạng MCV loại 2 chiếm tỷ lệ cao nhất trong cộng đồng với 56%, loại 1 là 12%, loại 3 là 29% và loại 4 chiếm tỷ lệ thấp nhất với 3% [8].

Bảng 2 cho thấy trong nhóm hẹp khoang, hình dạng MCV loại 2 chiếm tỷ lệ cao nhất với 68.4%, loại 1 và loại 3 cùng chiếm tỷ lệ 15.8%. Không có mối liên quan giữa hình dạng MCV và hẹp khoang dưới MCV ($p > 0.05$). Theo tác giả Getz JD và cộng sự cũng cho thấy, hình dạng MCV loại 2 và 3 có liên quan tới hội chứng chèn ép khoang dưới MCV [8].

4.3. Mối liên quan giữa hẹp dưới MCV và tổn thương gân chóp xoay. Bảng 3 cho thấy trong nhóm hẹp khoang, tổn thương gân chóp xoay chiếm tỷ lệ 100%. Mối liên quan giữa hẹp khoang dưới MCV và tổn thương chóp xoay có ý nghĩa thống kê với $p < 0,001$. Tác giả Saupe N, Pfirrmann CW và cộng sự đã có bài viết nghiên cứu về mối liên quan giữa tổn thương gân chóp xoay với khoảng cách của khoang dưới MCV. Tác giả này chia thành 3 nhóm nghiên cứu (phù hợp với tuổi và giới tính giữa các nhóm): nhóm 1 với khoảng cách của khoang dưới mòm cùng vai $< 7\text{mm}$, nhóm 2 là $8-10\text{mm}$, nhóm 3 là $> 10\text{mm}$. Kết quả cho thấy, trong nhóm 1, tỷ lệ rách hoàn toàn gân trên gai là 90%, rách gân dưới gai là 67%, rách gân dưới vai là 43%. Nghiên cứu này cũng khẳng định rằng có mối liên quan chặt chẽ giữa mức độ rách gân chóp xoay, thoái hóa mỡ trong cơ chóp xoay và khoảng cách của khoang dưới MCV với $p < 0,05$ [9]. Cơ chế của tổn thương gân chóp xoay có thể được giải thích rằng, các động tác của khớp vai, đặc biệt là động tác đưa tay lên quá đầu được thực hiện bởi nhóm cơ chính là cơ Delta và nhóm các cơ chóp xoay. Khi thực hiện động tác dạng cánh tay quá đầu, các cơ này trượt trong khoang dưới MCV, trong khoang có gân chóp xoay và các túi hoạt dịch có tác dụng bôi trơn khi gân chóp xoay di chuyển. Khi khoang này bị hẹp lại, gân cơ chóp xoay và túi hoạt dịch bị chèn ép, từ đó dẫn tới viêm túi hoạt dịch, viêm gân và nặng hơn là rách gân chóp xoay [4].

4.4. So sánh kết quả hẹp khoang dưới MCV trên CHT có ĐQNK với kết quả phẫu thuật: Bảng 4 cho thấy CHT có ĐQNK có độ nhạy, độ đặc hiệu và giá trị chẩn đoán đúng đối

với hẹp khoang dưới MCV lần lượt là 100%, 95.5% và 96%. Khoang dưới MCV được đo từ bờ dưới mỏm cùng vai tới bờ trên chỏm xương cánh tay, bình thường khoảng cách này là 7-11mm, được đánh giá là hẹp khoang khi khoảng cách <7mm [3]. Hẹp khoang dưới MCV có thể do mỏm xương, hình dạng MCV hay dây chằng quạ cùng vai. Mỗi liên quan chặt chẽ giữa khoảng cách của khoang dưới MCV với tổn thương gân chóp xoay đã được công bố bởi nhiều nghiên cứu. Điều trị phẫu thuật hội chứng chèn ép dưới MCV được đặt ra khi điều trị bằng các thuốc giảm đau, chống viêm và vật lý trị liệu không hiệu quả trong vòng 6 tháng đến 1 năm. Mục đích của phẫu thuật là làm rộng khoảng cách giữa MCV với chỏm xương cánh tay bằng cách làm sạch các tổn thương thoái hóa, chồi xương và một phần MCV, đồng thời sửa chữa gân cơ chóp xoay [7].

V. KẾT LUẬN

Hội chứng chèn ép khoang dưới MCV là nguyên nhân chủ yếu gây đau vai. Việc chẩn đoán và tìm nguyên nhân hẹp khoang dưới MCV đóng vai trò quan trọng trong việc đánh giá bilan trước phẫu thuật. CHT có ĐQNK là phương pháp có giá trị cao trong chẩn đoán và tìm nguyên

nhân hội chứng chèn ép dưới MCV.

TÀI LIỆU THAM KHẢO

1. **Quyền, N.Q.**, Bài giảng giải phẫu học. 2014. 28-67.
2. **Stoller, D.W.**, Magnetic Resonance Imaging in Orthopaedics and Sports Medicine, Chapter 8 The shoulder. 3rd ed. 2007: Lippincott Williams & Wilkins.
3. **AM, D.**, Imaging of the Shoulder: Techniques and Applications. Diagnostic Imaging. Springer.
4. **Shoulder impingement syndrome: sonographic evaluation.** Radiology, 1990. 176(3): p. 845-9.
5. **Stoller, D.W.**, Magnetic Resonance Imaging in Orthopaedics and Sports Medicine, Chapter 8 The shoulder. 3rd ed. 2007: Lippincott Williams & Wilkins.
6. **Hà, P.C.**, Báo cáo kết quả bước đầu ứng dụng kỹ thuật chụp cộng hưởng từ khớp vai với tiêm tương phản tử nội khớp. 2006.
7. **Hardy, D.C., J.B. Vogler, 3rd, and R.H.** White, The shoulder impingement syndrome: prevalence of radiographic findings and correlation with response to therapy. AJR Am J Roentgenol, 1986. 147(3): p. 557-61.
8. **Getz, J.D., et al.**, Acromial morphology: relation to sex, age, symmetry, and subacromial enthesophytes. Radiology, 1996. 199(3): p. 737-42.
9. **Saupe, N., et al.**, Association between rotator cuff abnormalities and reduced acromiohumeral distance. AJR Am J Roentgenol, 2006. 187(2): p. 376-82.

ỨNG DỤNG KỸ THUẬT REAL TIME PCR PHÁT HIỆN KÝ SINH TRÙNG SỐT RÉT Ở BỆNH PHẨM TRÊN GIẤY THẨM VÀ BỆNH PHẨM BẢO QUẢN BẰNG EDTA

Lê Thanh Liêm¹, Trần Phủ Mạnh Siêu¹

TÓM TẮT

Đặt vấn đề: Bệnh sốt rét là bệnh truyền nhiễm do ký sinh trùng Plasmodium spp. gây ra thông qua vết đốt của muỗi cái Anopheles làm ảnh hưởng đến sức khỏe cộng đồng, tại Việt Nam chủ yếu do Plasmodium falciparum và Plasmodium vivax tập trung lưu hành ở vùng rừng, đồi núi, ven biển nơi mà các kỹ thuật cao chẩn đoán bệnh sốt rét khó tiếp cận. Có nhiều phương pháp để phát hiện ký sinh trùng sốt rét (KSTSR) nhưng đa số có độ nhạy không cao, đòi hỏi kinh nghiệm kỹ thuật viên, yêu cầu lượng máu lớn để thực hiện. Ứng dụng giấy thấm trong phát hiện KSTSR bằng kỹ thuật Real time PCR cho thấy hiệu quả trong chẩn đoán phát hiện và chi phí, thuận tiện bảo quản

và vận chuyển, có khả năng ứng dụng trong thực tế để điều tra dịch tễ và khoanh vùng dịch. **Mục tiêu:** Đánh giá hiệu quả của kỹ thuật Real time PCR trong phát hiện KSTSR trên mẫu giấy thấm Whatmann 3MM so với mẫu máu trong chống đông EDTA. **Đối tượng – phương pháp:** Nghiên cứu mô tả cắt ngang hàng loạt ca được tiến hành trên 19 mẫu giấy thấm và 19 mẫu máu với chống đông EDTA được thu thập từ cành cây KSTSR, đồng thời đánh giá hiệu quả kỹ thuật trên 10 mẫu giấy thấm mao mạch của bệnh nhân nghi ngờ nhiễm KSTSR được thu thập tại Viện Sốt rét – Ký sinh trùng – Côn trùng TP.HCM từ 07/2022-10/2022. **Kết quả:** Không có sự khác biệt về kết quả phát hiện KSTSR ở cả hai mẫu bệnh phẩm thu thập từ cành cây KSTSR, mật độ KSTSR có thể phát hiện được là 3 KSTSR/ μ l máu. **Kết luận:** Kỹ thuật Real time PCR phát hiện KSTSR trên mẫu giấy thấm Whatmann 3MM và trên mẫu trong chống đông EDTA đạt độ nhạy, độ đặc hiệu cao có sự tương đồng kết quả phát hiện KSTSR ở hai loại bệnh phẩm với độ biến thiên tốt CV% < 3%. Không có sự nhiễm chéo trong định danh hai loài Plasmodium falciparum và Plasmodium vivax bằng kỹ thuật Real time PCR.

¹Đại học Y Dược TP.HCM

Chịu trách nhiệm chính: Lê Thanh Liêm

Email: lethanliem960527@outlook.com

Ngày nhận bài: 9.01.2023

Ngày phản biện khoa học: 17.3.2023

Ngày duyệt bài: 29.3.2023